SAOTI 2018

XXXVIII CONGRESO

Buenos Aires, 26 al 28 de Septiembre

Universidad Católica Argentina, Puerto Madero
Salón San Agustín

Curso Pre-congreso

Patologías del pie y tobillo pediátrico

En memoria del Prof. Dr Guillermo L. Allende

Invitados extranjeros

Alex Arkader, Philadelphia, USA
Eric Gordon, St. Louis, USA
José Morcuende, Iowa, USA
Mónica Nogueira, Sao Paulo, Brazil
Matías Sepúlveda, Valdivia, Chile
Ira Zaltz, Detroit, USA

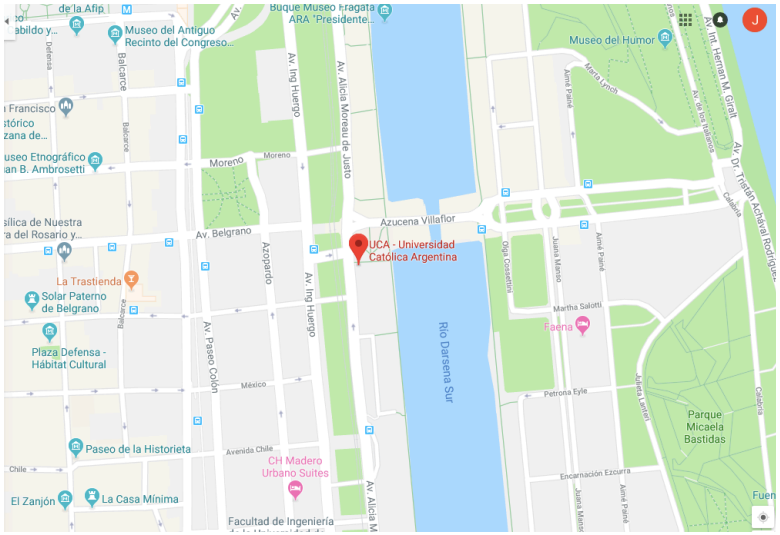

XXXVIII CONGRESO SAOTI

Sociedad Argentina de Ortopedia y Traumatología Infantil
Buenos Aires, 26 al 28 de Septiembre 2018
Universidad Católica Argentina, Salón San Agustín
Av. Alicia Moreau de Justo 1300, Puerto Madero

Envíe sus preguntas aquí
o ingresando en **bit.ly/saoti2018**

Curso Pre-congreso

Patologías del pie y tobillo pediátrico

Miércoles 26 de Septiembre

08:00	Inscripciones	
08:20	Apertura	Victoria Allende
08:30	Método Ponseti: Lo Básico	
	Moderador: Sebastián Fedriani	
	Moderador e: Alejandro Escobedo Paz	
08:30	Detalles técnicos para evitar errores y complicaciones	Mónica Nogueira
08:37	Principios de tratamiento de las recidivas	José Morcuende
08:44	Preguntas	
08:49	Transferencia del tendón tibial anterior: Trucos y consejos	Mónica Nogueira
08:56	Intra-rotación de la tibia en el paciente con pie bot. ¿Cuándo requiere tratamiento?	José Morcuende
09:03	Preguntas	
09:08	Presentación de casos	
	Panel: José Morcuende, Mónica Nogueira, Victoria Allende, Sergio Sánchez.	
09:30	Método Ponseti: Técnicas Avanzadas	
	Moderador: Miguel Paz	
	Moderador e: Pía Gotter Campos	
09:30	Ponseti luego de la edad de la marcha con o sin tratamiento previo	José Morcuende
09:37	Tratamiento del pie bot recidivado luego de la transferencia del tibial anterior	Mónica Nogueira
09:44	Preguntas	
09:49	Reconocimiento y manejo del pie bot complejo	José Morcuende

09:56	Tratamiento del astrágalo vertical con Ponseti reverso (Dobbs)	Mónica Nogueira
10:03	Preguntas	
10:08	Presentación de casos	
	Panel: José Morcuende, Mónica Nogueira, Victoria Allende, Sebastián Fedriani.	
10:30	Break	
11:00	Deformidades Congénitas del Pie	
	Moderador: Juan Pablo Albarracín	
	Moderador e: Fernando Miscione	
11:00	Tratamiento de la braquimetatarsia	Matías Sepúlveda
11:07	Evaluación y tratamiento del paciente con polidactilia	Nora Cámpora
11:14	Deformidades del pie en hemimelia peronea	Mónica Nogueira
11:21	Preguntas	
11:30	Presentación de casos	
	Panel: Nora Cámpora, Mónica Nogueira, Matías Seplúlveda.	
12:00	Deformidades Neuromusculares	
	Moderador: Daniel Yedlin	
	Moderador e: Enrique Fa	
12:00	Pie plano espástico	José Turpin
12:07	El pie en el paciente con mielomeningocele	Roberto Mirábile
12:14	Tratamiento quirúrgico de pie cavovaro	Eduardo Samara
12:21	Preguntas	
12:30	Presentación de casos	
	Panel: Roberto Mirábile, Mónica Nogueira, Eduardo Samara, José Turpin.	

13:00	Lunch box	
14:00	Pie Plano Flexible y Rígido	
	Moderador: Javier Masquijo	
	Moderador e: Gustavo Herrera	
14:00	Osteotomías versus artrorisis en pie plano flexible sintomático: ¿Cuál es la evidencia?	Silvia Viejo Estuard
14:07	Tratamiento del escafoides accesorio	Miguel Paz
14:14	Preguntas	
14:19	Coaliciones tarsales: ¿Cómo afectan la biomecánica del pie?	Fernando Salas
14:26	Resección de coaliciones tarsianas ¿Cuándo y cómo?	Javier Masquijo
14:33	Preguntas	
14:38	Presentación de casos	
	Panel: Silvia Viejo Estuard, Miguel Paz, Fernando Salas	
15:15	Trauma de Pie y Tobillo	
	Moderador: Carolina Halliburton	
	Moderador e: Gabriela Aquino	
15:15	Fracturas de pie pediátrico. ¿Cómo evitar complicaciones?	Matías Sepúlveda
15:22	Tratamiento de las fracturas de tobillo en niños	Alex Arkader
15:29	Preguntas	
15:34	Arresto fisario post-traumático de la tibia distal	Eric Gordon
15:41	Inestabilidad recurrente de tobillo en niños y adolescentes	Martin D´elia
15:48	Preguntas	
15:53	Presentación de casos	
	Panel: Alex Arkader, Eric Gordon, Matías Sepúlveda, Martín D´elia.	
16:30	Cierre Pre-congreso	

Congreso SAOTI

Jueves 27 de Septiembre

07:30	Inscripciones	
08:00	Inicio del Congreso	Victoria Allende
08:10	Tumores Óseos Benignos	
	Moderador: Silvana Fiscina	
	Moderador e: Jorge Montes	
08:10	Fracturas patológicas del fémur proximal: Desde la evaluación inicial hasta la estabilización	Alex Arkader
08:20	Abordaje actual de lesiones quísticas	Germán Farfalli
08:27	Osteocondromatosis múltiple hereditaria (OMH)	Alex Arkader
08:34	Preguntas	
08:39	Enfoque actual del osteoma osteoide	Darío Teplisky
08:46	Manejo del condroblastoma epifisario	Germán Farfalli
08:53	Lesiones fibrosas ¿Cuándo requieren cirugía?	Sebastián Senes
09:00	Preguntas	
09:05	Presentación de casos	
	Panel: Alex Arkader, Germán Farfalli, Ana Lamelas, Francisco Lucero Saa, Sergio Innocenti.	
09:50	Mesa Redonda - Lesiones de Rodilla en el Deportista Esqueléticamente Inmaduro	
	Moderador: Miguel Puigdevall	
	Moderador e: Marcelo Blanco	
	Panel: Eduardo Abalo, Juan Carlos Krauthamer, Javier Masquijo.	

11:00	Break	
11:30	Displasia del Desarrollo de la Cadera	
	Moderador: Claudio Fernández	
	Moderador e: Francisco Praglia	
11:30	Características esqueléticas de la displasia acetabular: De lo "clásico" a lo "complejo"	Ira Zaltz
11:37	Tratamiento incruento antes de los 6 meses	Patricio Gonzalez
11:44	Tratamiento quirúrgico antes de la edad de la marcha	Claudio Fernández
11:51	Redirección acetabular en caderas esqueléticamente inmaduras	Ira Zaltz
11:58	Preguntas	
12:05	Presentación de casos	
	Panel: Diego Duncan, Patricio Gonzalez, Ira Zaltz.	
12:30	Break	
13:45	Temas Libres	
	Moderador: Lucia Dohmen	
	Moderador e: Carlos Duncan	
13:45	Lesiones traumáticas toracolumbares pediátricas por flexo-distracción	
	Fernández CA, Miranda MG, Fedriani S y López Friera M	
13:51	Efecto de la instrumentación espinal en pacientes deambuladores con escoliosis neuromuscular	
	Duncan C, Maenza S, Schmid C, Segal E, Couto JC	
13:57	Desarrollo longitudinal de la columna vertebral y medula espinal en fetos humanos durante el segundo trimestre de gestación. Implicancias posibles en la patogénesis de malformaciones	
	Manzone P, Guidobono JA, Forlino D	

14:03 Preguntas

14:13 Influencia del tiempo de reposo deportivo post-operatorio en las refracturas de antebrazo con clavos endomedulares in-situ
Vargas E, Orani J, Garabito M, Castella MA, Rosales A, Ponzone A

14:19 Resultados funcionales de la cirugía ortopédica en las distrofias musculares congénitas por déficit de Colágeno VI y Lamininas
Tripodi ML, Benavente S, Rosales A, Paladino D

14:25 Preguntas

14:35 Luxación anterior de cadera neurológica
Schmid C, Duncan C, Segal E, Couto JC

14:41 Protrusión acetabular en Osteogénesis Imperfecta. Incidencia y factores de riesgo
Monterroza F, Ramos Mejía R, Fano V, Primomo CE

14:47 Confiabilidad de los sistemas de clasificación en la enfermedad de Perthes
Desperés M, Barletta J, Baumgartner A, Canqui W

14:53 Preguntas

15:03 Técnica de membrana inducida en defectos óseos
Tripodi ML, Roncoroni A

15:09 Hemiepifisiodesis como tratamiento inicial en la enfermedad de Blount infantil
Ortiz L, Togneri L, Goyeneche R

15:15 Corrección de Ejes con Osteotomía Oblicua Metafisaria
Togneri L, Fernández Staudacher G, Rinas N, Ortiz L, Goyeneche R

15:21 Preguntas

15:30 Break

16:00	Mesa Redonda - Trauma Miembro Superior	
	Moderador: Andrés Ferreyra	
	Moderador e: Mauricio García Lizziero	
	Panel: Alex Arkader, Eric Gordon, Matías Sepúlveda.	
17:30	Acto de Apertura del Congreso	Victoria Allende
18:00	Recepción	

Viernes 28 de Septiembre

08:00	Inicio	
08:00	Fracturas de Fémur	
	Moderador: Agustina Ponzone	
	Moderador e: Germán García-Llaver	
08:00	Fracturas de fémur en pacientes pre-escolares: ¿Necesitamos ser mas agresivos en el tratamiento?	Alex Arkader
08:07	Enclavado endomedular rígido en fracturas de fémur pediátricas	Eric Gordon
08:14	Preguntas	
08:21	Presentación de casos	
	Panel: Alex Arkader, Eric Gordon, Matías Sepúlveda	
09:00	Infecciones Osteoarticulares Pediátricas	
	Moderador: Carlos Cirillo	
	Moderador e: Luis Casinelli	
09:00	Osteomielitis aguda: ¿Qué hay de nuevo?	María Gabriela Miranda
09:07	Infecciones que parecen tumores y viceversa	Alex Arkader

09:14	Reconstrucción de defectos óseos segmentarios secundarios a osteomielitis	Eric Gordon
09:21	Preguntas	
09:30	Presentación de casos	
	Panel: Alex Arkader, Eric Gordon, María Gabriela Miranda.	
10:00	Break	
10:30	Corrección de Deformidades	
	Moderador: Horacio Miscione	
	Moderador e: Claudio Primomo	
10:30	Cómo realizar la elección de los sistemas de fijación externa	Matías Sepúlveda
10:37	Fijadores externos en niños: Desafíos y nuevo abordaje con fisioterapia - La importancia de la fascia	Mónica Nogueira
10:44	Tratamiento de pseudoartrosis hipertróficas con osteogénesis en distracción	Eric Gordon
10:51	Preguntas	
11:01	Deformidades angulares de rodilla en niños	Alex Arkader
11:08	Elongación de miembros en niños con clavos endomedulares (Ellipse)	Eric Gordon
11:15	Luchando contra las recurrencias en hemimelia peronea: El rol de la epifisiodesis	Mónica Nogueira
11:22	Preguntas	
11:32	Presentación de casos	
	Panel: Alex Arkader, Eric Gordon, Mónica Nogueira, Matías Sepúlveda, Eduardo Stéfano.	
12:10	Conferencia Tratamiento Actual del Pie Bot	
	Moderador: Victoria Allende	
	Moderador e: Sergio Sanchez	
12:10	Medicina basada en la evidencia: El método de Ponseti es el nuevo *gold standard*	José Morcuende
12:30	Preguntas	

12:40 Asamblea de socios SAOTI

13:00 Break

14:00 Temas Libres

Moderador: Ernesto Varone

Moderador e: Lucas Lanfranchi

14:00 Doble osteotomía de calcáneo en pie plano neurológico

Schmid C, Yedlin D, Couto JC

14:06 Hemitransferencia del tibial anterior (SPLATT), alargamiento de Aquiles y tibial posterior en el tratamiento del pie equinovaro espástico

Cabañas R, Willian R, Couto JC, Yedlin D, Eamara P

14:12 Osteotomía desrotadora femoral con clavo endomedular en pacientes neurológicos

Schmid C, Gotter P, Samara E, Couto JC

14:18 Preguntas

14:28 Inestabilidad peronea por cuarto peroneo en edad pediátrica

Fiorito M, Garcia Lizziero ME, Varone JE, Paz M, Bilbao F, Yañez Arauz J

14:34 Juanete Dorsal. Comparación de 2 técnicas

Rinas N, Orani JM, Rosales A, Fernandez L, Innocenti S, Goyeneche R

14:40 Resección de escafoides y osteotomía de cuboides para el tratamiento del pie cavo varo (CV) y varo equino supinado (VES)

Olleac R, Rinas N, Benavente S, Giacomini M, Paladino D, Goyeneche R

14:46 Preguntas

14:56 Participación deportiva en pacientes con mielomeningocele

Casaccio B, Reciniello S, Dardanelli P, Lampropulos M

15:02	Tratamiento del pie bot en el síndrome de Möbius: revisión sistemática Viejo Estuard S, Guaymas N, Melgarejo G	
15:08	Tratamiento de la contractura en flexión de rodilla en mielomeningocele: Capsulectomía posterior y alargamiento de isquiotibiales Casaccio B, Reciniello S, Lampropulos M	
15:14	El rol de la artrodesis de muñeca en secuelas neurológicas Cabañas R, Willian R, Couto JC, Yedlin D, Eamara P	
15:20	Preguntas	
15:30	Break	
16:00	Cadera del Adolescente Moderador: Martín D´elia Moderador e: Jorge Sueiro	
16:00	Deformidad femoral en enfermedad de Perthes, epifisiolisis y pinzamiento femoroacetabular	Ira Zaltz
16:07	Cirugía de Dunn modificada: ¿Cuándo y cómo?	Martín D´elia
16:14	Preguntas	
16:19	Planeamiento quirúrgico para el tratamiento de la displasia acetabular	Ira Zaltz
16:26	Osteotomía periacetabular: Indicaciones y técnica quirúrgica	Andrés Roncoroni
16:33	Preguntas	
16:38	Presentación de casos Panel: Andrés Roncoroni, Ira Zaltz	
17:15	Acto de Clausura Entrega de premios y menciones	

Temas Libres

Lesiones traumáticas toracolumbares pediátricas por flexo-distracción

Fernández CA, Miranda MG, Fedriani S y López Friera M
Hospital de Niños Sor Ludovica, La Plata.

Introducción: Las fracturas toracolumbares por el mecanismo citado son poco frecuentes en niños, pero con potenciales consecuencias deletéreas.
Material y Métodos: Trabajo observacional retrospectivo descriptivo sobre 7 pacientes con lesiones por flexo-distracción toracolumbares entre junio 2012-febrero 2018. Valoración por escala Frankel y clasificaciones de Vaccaro y Magerl. Determinación pre-post cifosis regional. Nivel evidencia IV.
Resultados: Relación masculino-femenino 4-3, edad promedio 6 años (11 meses-14 años). Seguimiento promedio > 2 años. Todas las lesiones fueron del tipo B-Magerl con escore Vaccaro superior a 3. Una paciente ingresó con Frankel A. Etiología: caída de altura 3, uso inadecuado cinturón seguridad 3, trauma no accidental 1. Salvo un caso, hubo evidencia lesional en las radiografías iniciales. Realizamos sistemáticamente osteosíntesis pedicular segmentaria con reducción de la cifosis ($p \geq 0.01$). No hubo complicaciones relevantes.
Conclusiones: 1. En caso de colisión de automóvil, el uso del cinturón de seguridad, exclusivamente horizontal, promueve lesiones por flexo-distracción y daño visceral severo. 2. La resonancia nuclear magnética es indispensable para evaluar el estado del complejo disco-cápsulo-ligamentario. 3. Se debe realizar una osteosíntesis pedicular, independientemente de la edad.

Efecto de la instrumentación espinal en pacientes deambuladores con escoliosis neuromuscular

Duncan C, Maenza S, Schmid C, Segal E, Couto JC
FLENI

Introducción: El impacto en la marcha por la fusión espinal en pacientes con escoliosis neurológicas continúa siendo un tema de controversia, especialmente cuando se extiende hasta la pelvis. El objetivo de este trabajo es evaluar el efecto de la instrumentación espinal en estos pacientes.
Material y Métodos: En estudio retrospectivo se evaluaron 34 pacientes, promedio de edad de 14+3 años, deambuladores con escoliosis neuromuscular y patología neurogénica no evolutiva. Tratados quirúrgicamente mediante una artrodesis posterior instrumentada con o sin extensión a la pelvis. Se midieron Rx preoperatorias y postoperatorias. La marcha fue evaluada clínicamente y con laboratorio de marcha en 10 pacientes.
Resultados: Seguimiento mínimo postoperatorio fue de 2 años (2006-2016). 9 pacientes se instrumentaron hasta la pelvis cuando la oblicuidad de la misma era mayor a 15°; en el resto los criterios de fusión fueron selectivos, similares a una escoliosis idiopática. Todos los pacientes conservaron su marcha, con mejoría de su balance coronal y sagital, incrementando habilidades en transferencias, sedestación, apariencia física, y en algunos casos su velocidad.
Conclusiones: La instrumentación espinal en pacientes deambuladores con escoliosis neuromuscular, inclusive con extensión a la pelvis, provee una corrección satisfactoria que facilita las actividades de estos pacientes, preservando su marcha.

Desarrollo longitudinal de la columna vertebral y medula espinal en fetos humanos durante el segundo trimestre de gestación. Implicancias posibles en la patogénesis de malformaciones

Manzone P, Guidobono JA, Forlino D

Introducción: La médula espinal (ME) se extiende desde el foramen mágnum hasta el sacro en el feto humano al inicio del 2º trimestre. Pero el cono medular se ubica a nivel de L2 o por encima al nacimiento. Se intentó determinar las diferencias en el ritmo de crecimiento longitudinal de la ME y columna (CV) en fetos humanos entre la 13ª y la 22ª semanas de gestación (SG) intrauterina mediante resonancia magnética (RM).
Material y Métodos: Estudio descriptivo observacional mediante RM en 24 mortinatos (13 ♂, 11 ♀), con edades entre la 13ª y 22ª SG. Se registró la longitud de la CV y ME en mm, desde el foramen mágnum hasta el coxis en la primera y hasta el cono en la segunda. Se identificó la posición del cono según el nivel vertebral. Correlación con edad gestacional y literatura.
Resultados: La ME incrementó su longitud 43 mm, la CV 80 mm y el cono medular ascendió desde S1 hasta L2. El ritmo de crecimiento fue de 1.2 mm/día para la CV y de 0.6 mm/día para la ME.
Conclusiones: La discordancia en el crecimiento normal de la CV y ME determinó que el cono ascienda desde S1 hasta L2 en el segundo trimestre de gestación. Los resultados permiten comprender el desarrollo normal y patológico.

Influencia del tiempo de reposo deportivo post-operatorio en las refracturas de antebrazo con clavos endomedulares in-situ

Vargas E, Orani J, Garabito M, Castella MA, Rosales A, Ponzone A
Hospital J. P. Garrahan

Introducción: Una de las complicaciones poco frecuentes pero probables de las fracturas de antebrazo tratadas con clavos elásticos de titanio endomedulares es la refractura, para la cual el tratamiento es aún controversial. Nuestro objetivo es presentar las causas en nuestra experiencia institucional, su incidencia y manejo de esta complicación y realizar una revisión bibliográfica.
Materiales y Métodos: Estudio retrospectivo, observacional. Se evaluaron 77 pacientes con fracturas diafisarias de antebrazo quirúrgica tratadas mediante clavos elásticos en nuestro nosocomio entre 2011 y 2016 en el servicio de Ortopedia y Traumatología. Se realizó un seguimiento de 6 meses de aquellos que presentaron refractura.
Resultados: 5 pacientes (6.49%) de las 77 fracturas tratadas con clavos elásticos sufrieron una refractura. El tiempo promedio fue 10 semanas posterior a la primera intervención. En la consulta se constató incumplimiento de reposo deportivo, en contraste con el grupo de pacientes control que no sufrió refracturas, los cuales cumplieron las normas de tratamiento y conducta.
Conclusiones: En nuestro centro tuvimos un índice de refractura de 6.49% (entre fracturas operadas con clavos elásticos) comparado con la bibliografía que informa un índice de 1-2%.

Resultados funcionales de la cirugía ortopédica en las distrofias musculares congénitas por déficit de Colágeno VI y Lamininas

Tripodi ML, Benavente S, Rosales A, Paladino D
Hospital J. P. Garrahan

Introducción: Las distrofias musculares congénitas son un grupo de enfermedades musculares que se manifiestan en el nacimiento o infancia temprana, dentro de este grupo de patologías se encuentran los déficit de Lamininas y Colàgeno VI. Una de las principales deformidades ortopédicas es el equino rígido. En la bibliografía no se encuentran datos sobre los resultados funcionales luego de cirugía ortopédica.
Objetivo Describir los resultados funcionales posteriores a la cirugía ortopédica de estas dos entidades en particular.
Material y Métodos: Se analizaron retrospectivamente todos los pacientes operados en nuestro centro con diagnóstico de déficit de Laminina y Colàgeno VI que fueran deambuladores.
Resultados: Fueron operados 7 pacientes sobre un total de 32 con diagnóstico confirmado de déficit de Colágeno VI y Laminina por biopsia muscular. Se analizaron escalas funcionales de 10 mts, FMS , Gowers y escala de satisfacción; encontrando mejoría en cada una de estas.
Conclusiones: La cirugía ortopédica en pacientes con déficit de Laminina y Colágeno VI, podría mejorar los resultados funcionales durante la etapa de deambulación.

Luxación anterior de cadera neurológica

Schmid C, Duncan C, Segal E, Couto JC
FLENI

Introducción: La luxación anterior de cadera es poco frecuente y existen pocos trabajos científicos al respecto. Nos basamos en la clasificación de Selva que divide 3 tipos de luxación: contractura en extensión de rodilla, en flexión de rodilla y el hipotónico sin contracturas. El dolor está presente en un 50%. La indicación de cirugía es por imposibilidad de sentado y dolor al movilizar su cadera.
Material y Métodos: Estudio retrospectivo desde 2013 al 2017 en FLENI sección neuroortopedia se evaluaron 8 pacientes con edad media 8.3 años (rango 4.4-14.9) Dos pacientes cuadripléjicos, tres dipléjicos, uno con paraplejia neonatal por cateterización umbilical, un Charcot Marie Tooth, un down y una reluxación por hipercorrección de luxación posterior con un seguimiento de 6.5 años. 5 pacientes técnica de Pemberton, 2 triple osteotomía de pelvis y 1 desrotadora varizante de fémur (el caso de reluxación) asosciado a técnicas en tejidos blandos.
Resultados: No se identificó necrosis femoral ni otra complicación postoperatoria con seguimiento radiográfico y tomográfico. Todos mejoraron su sintomatología con buena movilidad posterior a la cirugía.
Conclusiones: Las luxaciones anteriores requieren tratamiento inmediato para evitar el dolor, la oblicuidad pélvica, la dificultad de higiene perineal y la inhabilidad de sentado. Recomendamos la evaluación tomográfica y la cirugía de reconstrucción ósea ya que está descripto que sólo partes blandas no alcanza.

Protrusión acetabular en Osteogénesis Imperfecta. Incidencia y factores de riesgo

Monterroza F, Ramos Mejía R, Fano V, Primomo CE
Hospital J. P. Garrahan

Introducción: La protrusión acetabular (PA) es el desplazamiento de la cabeza femoral hacia la cavidad pelviana, se describe en 33 al 55% de pacientes con osteogénesis imperfecta (OI).
Objetivo: Analizar la incidencia de PA en pacientes >2 años con OI, su asociación a factores de riesgo y complicaciones.
Material y Métodos: Se evaluaron retrospectivamente historias clínicas y radiografías de pelvis de pacientes concurrentes a las clínicas de displasias esqueléticas (6/2017-6/2018), registrando sexo, edad, antropometría, marcha, fracturas femorales, nefropatía. Se determinaron criterios radiológicos de PA: ángulo centro-externo (CE) >35° más la migración de la cabeza femoral medial a la línea de Kohler >1mm (niños), 3mm (niñas). Se analizó su asociación con factores de riesgo y complicaciones.
Resultados: 71 pacientes, 54.9% formas moderadas-severas. Edad mediana 8.6 años, estatura -2.6 desvíos estándar. PA en 22.5%, asociada significativamente a mayor edad (p= 0.0062) y a la no deambulación (p= 0.0093). En 71.8% alteración del ángulo CE.
Conclusiones: La alteración aislada del ángulo CE fue frecuente en nuestra población. Como describe la literatura, la PA se asoció a mayor edad. La deambulación fue un factor protector. No encontramos asociación significativa con fractura femoral o nefropatía.

Confiabilidad de los sistemas de clasificación en la enfermedad de Perthes

Desperés M, Barletta J, Baumgartner A, Canqui W

Introducción: La confiabilidad de los sistemas radiográficos de clasificación para la EP es variable en la bibliografía. El objetivo del presente estudio fue analizar la variabilidad interobservador de los métodos actuales.
Material y Métodos: Cuatro observadores independientes clasificaron 26 radiografías de caderas con EP en fase de fragmentación, según los sistemas de Catterall, Herring modificado por Lee (subdivisión C1/C2), signos de cabeza de riesgo e índice de deformidad (ID) (Little 2007). La confiabilidad se analizó con el coeficiente de correlación intraclase (CCI) en IBM SPSS Statistics V20.0.
Resultados: El CCI fue: ID = 0.9 (IC95 = 0.82 - 0.95); Herring modificada = 0.87 (0.76 - 0.94); Catterall = 0.72 (0.47 - 0.87); signo de Gage = 0.54 (0.2 - 0.76); calcificación lateral = 0.64 (0.34 - 0.82); fisis horizontal = 0.78 (0.54 - 0.90); reacción metafisaria = 0.58 (0.27 - 0.79); subluxación lateral = 0.44 (0.06 - 0.71).
Conclusiones: A pesar de su escasa difusión, el índice de deformidad presenta el máximo nivel de concordancia en esta serie. Los signos de cabeza de riesgo resultaron poco confiables.

Técnica de membrana inducida en defectos óseos

Tripodi ML, Roncoroni A
Hospital J. P. Garrahan

Introducción: Los defectos Óseos representan una patología de extrema complejidad, no existe un estándar del tratamiento ideal. La técnica de Membrana inducida es una opción frente a estos defectos, esta, se basa en el principio de formación de membrana biológica activa y reconstrucción en 2 tiempos. El objetivo es comparar los resultados de la técnica de Membrana inducida con respecto a otras técnicas de la literatura.

Material y Métodos: Se analizaron retrospectivamente pacientes tratados en nuestro centro menores de 17 años con diagnóstico de defecto óseo mayor a 4 cm en miembros, secundario a fractura traumática o fractura patológica por osteomielitis, a los que se les realizó la técnica de Membrana Inducida.

Resultados: Se obtuvieron 9 pacientes, 4 pos fractura expuesta y 5 pos fractura patológica post osteomielitis. El promedio de defecto óseo total fue de12.23 cm El promedio de consolidación ósea fue a los 202 días, un paciente tuvo recidiva de infección sin consolidación por falta de adherencia al tratamiento, la consolidación final se obtuvo luego de repetir la técnica.

Conclusiones: La técnica de Membrana Inducida es una opción viable de tratamiento frente a defectos óseos mayores a 4 cm.

Hemiepifisiodesis como tratamiento inicial en la enfermedad de Blount infantil

Ortiz L, Togneri L, Goyeneche R
Hospital J. P. Garrahan

Introducción: El tratamiento durante los dos primeros estadios de Langenskiold incluye el uso de ortesis larga valguizante. Si la deformidad evoluciona, se indica la osteotomía tibial antes de los 4 años. Este trabajo plantea como hipótesis que la hemiepifisiodesis puede considerarse una alternativa a la ortesis en la enfermedad de Blount infantil (EBI) en estadios II y III de Langenskiold.
Material y Métodos: Serie de 5 casos, (10 miembros) con EBI tratados con placas en 8. Edad promedio 3+2. Variables registradas: desviación del eje mecánico, ángulo metafisodiafisario y tasa de corrección.
Resultados: En todos los pacientes se obtuvo la corrección del eje mecánico. La media de corrección obtenida fue de 14° para la desviación del eje mecánico y de 20° para el ángulo metafisodiafisario. La tasa de corrección promedio fue de 0.9°/mes. La pérdida de corrección alejada fue de 1,5° para el estadio II y de 4.9° para el estadio III, con una media de seguimiento de 3 años 6 meses. Un miembro requirió osteotomía tibial y otro recolocación de placa en 8 por recidiva de la deformidad (Langenskiold III).
Conclusiones: La hemiepifisiodesis podría considerarse como alternativa a la ortesis en la enfermedad de Blount infantil, mostrando resultados más satisfactorios en el estadio II.

Corrección de Ejes con Osteotomía Oblicua Metafisaria

Togneri L, Fernández Staudacher G, Rinas N, Ortiz L, Goyeneche R
Hospital J. P. Garrahan

Introducción: Cuando el CORA de una deformidad es articular o yuxtaarticular, la osteotomía debe ser realizada en un sitio alejado del mismo. Esto implica la traslación de los fragmentos óseos. La osteotomía oblicua metafisaria permite restablecer el eje mecánico, sin necesidad de traslación. El objetivo de este reporte es describir el fundamento teórico de la técnica y mostrar los resultados en distintas localizaciones.
Material y Métodos: Se presentan 12 casos de pacientes con correcciones en codo (6), tobillo (5) rodilla (1). Variables registradas: edad, sexo, mediciones de los ejes en plano coronal y sagital, diagnóstico, complicaciones, tiempo de consolidación, tipo de osteosíntesis, tiempo de seguimiento.
Resultados: Edad promedio: 12 años (7-18), 10 varones. Corrección promedio: 10°, Diagnósticos: 1 genu valgo, 1 equino, 3 tobillos valgo, 1 tobillo varo, 6 codos varo. No se registraron complicaciones ni demoras en la consolidación con un tiempo promedio de 7 semanas. Seguimiento promedio: 2.4 años.
Conclusiones: La osteotomía oblicua metafisaria es una técnica simple y segura. Permite la corrección de desejes yuxtarticulares manteniendo el eje mecánico sin necesidad de trasladar el fragmento distal evitando las demoras de consolidación, los malos resultados estéticos y las complicaciones neurovasculares.

Doble osteotomía de calcáneo en pie plano neurológico

Schmid C, Yedlin D, Couto JC
FLENI

Introducción: Las deformidades de pie valgo con comunes en parálisis cerebral, MMC, pie bot sobrecorregidas y otros síndromes. Se realizan cirugías desde tejidos blandos hasta la triple artrodesis. Nuestra propuesta es sumar a la osteotomía de Mosca modificada una de deslizamiento de Koutsogiannis para mayor corrección.
Material y Métodos: Desde 2007 a 2017 en FLENI sección neuroortopedia hemos realizado ésta técnica en 17 pacientes con ECNE deambuladores (GMFSC I a III) con pie plano severo flexible sintomático. El promedio de edad fue de 11.5 años (7 a 15 años) con seguimiento de año y medio (1 a 4 años), 8 sin ortesis y 9 pacientes con AFO. Se realiza doble abordaje lateral para doble osteotomía de calcáneo con injerto de banco y técnicas adicionales como tenomioplastía de gastrognemios, retensado tibial posterior, osteotomía de resección plantar de primera cuña y alargamiento de peróneos.
Resultados: Escasas complicaciones como reacción a cuerpo extraño, infección superficial tratado con antibióticos vía oral. Todos reintegrados a sus actividades habituales y con gran conformidad familiar.
Conclusiones: La doble osteotomía de calcáneo permite gran corrección del eje de apoyo sin dañar artriculaciones y permitiendo buena movilidad y función postoperatorias.

Hemitransferencia del tibial anterior (SPLATT), alargamiento de Aquiles y tibial posterior en el tratamiento del pie equinovaro espástico

Cabañas R*, Willian R*, Couto JC**, Yedlin D**, Eamara P**
* Hospital de Clínicas-Paraguay
** FLENI

Introducción: En pacientes con patología neuromuscular, la deformidad del pie dificulta la bipedestación, la adquisición de la marcha y la rehabilitación. La combinación de técnicas de Hemitransferencia del tendón del tibial anterior(SPLATT) alargamiento del tendón de Aquiles y del tibial posterior es una opción para la corrección del equino-varo espástico sin necesidad de osteotomías concomitantes en un primer tiempo.
Material y Métodos: Estudio observacional, descriptivo, transversal y retrospectivo de pacientes con deformidad equino-varo espástico, operados en el FLENI entre Enero de 2010 a Diciembre de 2015 sin cirugías previas para dicha deformidad. Combinación de de técnicas de hemitransferencia del tendón Tibial anterior, fijación con arpón de 5mm a la 3ra cuña. Alargamiento del tendón de Aquiles por técnica de Strayer-Baker y alargamiento del tendón del tibial posterior por técnica de Frost sin osteotomías concomitantes para dicha deformidad.
Resultados: Total 12 pacientes, 6 mujeres y 6 hombres. Edad media 10,5 años. Seguimiento medio de 33,9 meses. Una sola revisión al 5to mes post operatorio. Casi el total de pacientes mejoró clínicamente la marcha, no hubo casos infecciones de herida operatoria, iniciaron rehabilitación en tiempo establecido para dicha cirugía, solamente uso de férula nocturna en el seguimiento, hubo casi nula necesidad de reintervenciones correctivas.
Conclusiones: Es considerable dicha opción quirúrgica en relación a los múltiples procedimientos más osteotomías en un primer tiempo quirúrgico para una corrección clínicamente aceptable y rehabilitación precoz.

Osteotomía desrotadora femoral con clavo endomedular en pacientes neurológicos

Schmid C, Gotter P, Samara E, Couto JC
FLENI

Introducción: El disbalance muscular genera persistencia de anteversión en población con encefalopatía crónica no evolutiva. La intrarotación durante la marcha limita la eficiencia funcional. Se recomienda la osteotomía desrotadora en fémur proximal y distal para corregir deformidades en los tres planos. La osteosíntesis con clavo endomedular, es una alternativa simple que permite una rápida rehabilitación con poca morbilidad.
Material y Métodos: Se seleccionaron 5 pacientes de un total de 56 osteotomías femorales en FLENI sección neuroortopedia desde 2011 a 2018. Pacientes con patología neurológica mayores de 8 años y anteversión mayor a 45°. Se excluyeron luxaciones de cadera y no deambuladores. Se realizó abordaje proximal sobre trocánter mayor, otro lateral subtrocantéreo para la osteotomía percutánea y mínimo abordaje distal para el cerclaje.
Resultados: Sin deterioro de la marcha postoperatorio, sólo un paciente refiere molestias a nivel de su rodilla que cedió con analgésicos y FKT. Se documenta su mejoría clínica con examen físico y laboratorio de marcha.
Discusión: nuestro propósito fue introducir un método simple y preciso para ECNE con problema rotacional. Tenemos la limitación del diámetro del canal medular, la calidad ósea, la corrección en un solo eje.Conclusiones: La osteotomía subtrocantérea con clavo endomedular es un método ideal para corregir deseje rotacional para su movilización temprana y menores riesgos de sangrado comparado con otros métodos.

Inestabilidad peronea por cuarto peroneo en edad pediátrica

Fiorito M, Garcia Lizziero ME, Varone JE, Paz M, Bilbao F, Yañez Arauz J

Introducción: La inestabilidad de los tendones peroneos es una causa infrecuente de dolor de tobillo, en edad pediátrica. El objetivo de este trabajo es presentar la presencia de 4 peroneo como causa de inestabilidad y sus opciones terapéuticas en este grupo etario.
Material y Métodos: Se presentan 4 pacientes , todas de sexo femenino, 2 de compromiso bilateral entre 12 y 15 años con inestabilidad de peroneos por presencia de inserción baja del vientre muscular del peroneo latral corto. Todos los pacientes fueron tratados inicialmente en forma incruenta y luego en forma quirúrgica con resección del 4 peroneo, retensado del retináculo superior y tratamiento de patologías asociadas si lo presentaban. Fueron evaluados clínicamente con el score de AOFAS.
Resultados: Los 4 pacientes tienen un mínimo de 2 años de seguimiento y mejoraron su score AOFAS pre-posoperatorio, volviendo a su actividad física previa. Como complicaciones hubo una infecciòn superficial de sitio quirúrgico tratada con antibióticos vía oral por 10 días.
Conclusiones: La inestabilidad de peroneos por presencia de 4 peroneo es extremadamente rara diagnosticada en edad pediátrica.Su tratamiento quirúrgico de excéresis y retensado retinacular presenta excelente resultados y podría prevenir la degeneración tendinosa o desgarros a posterior.

Juanete Dorsal. Comparación de 2 técnicas

Rinas N, Orani JM, Rosales A, Fernandez L, Innocenti S, Goyeneche R
Hospital J. P. Garrahan

Introducción: El juanete dorsal se presenta como una complicación del tratamiento del pie bot, debido a un disbalance entre músculos flexores y extensores del pie. El objetivo de este trabajo es comparar los resultados obtenidos con dos de las técnicas quirúrgicas utilizadas para su corrección

Materiales y Métodos: Estudio retrospectivo, observacional. Se evaluaron 21 pacientes y 24 pies. 17 pacientes fueron tratados con las técnicas de McKay y Jones Reversa con un seguimiento promedio de 6,3 años. 4 pacientes se excluyeron por utilizarse un procedimiento diferente. Para su evaluación se utilizó el examen clínico y funcional, y la escala "Hallux metatarsofalángica – Interfalángica" de la AOFAS.

Resultados: De los 5 pacientes (7 pies) tratados con técnica de Jones Reversa, todos presentan pie plantígrado y realizan actividad física, y solo uno de ellos refiere dolor en región de cabeza del 1° metatarsiano . A su vez, los 12 pacientes (13 pies) tratados con técnica de McKay se encuentran en su evolución con pies plantígrados, sin dolor, ni hiperqueratosis, y realizan prácticas deportivas. En todas las intervenciones se constató tensión aumentada del Tibial Anterior.

Conclusiones: No se evidenciaron diferencias significativas en los resultados clínicos y funcionales de los pacientes intervenidos con las diferentes técnicas quirúrgicas.

Resección de escafoides y osteotomía de cuboides para el tratamiento del pie cavo varo (CV) y varo equino supinado (VES)

Olleac R, Rinas N, Benavente S, Giacomini M, Paladino D, Goyeneche R
Hospital J. P. Garrahan

Introducción: El objetivo de esta técnica es corregir la deformidad rígida en cavo varo, intentando preservar cierta movilidad del pie. El motivo de esta presentación es evaluar clínica y radiográficamente los resultados de la escafoidectomía y osteotomía de cuboides para la corrección de los pies CV y VES inveterados o secuelares.
Material y Métodos: 22 pacientes fueron intervenidos entre los años 2010 - 2016. 11 retornaron a la consulta y fueron incluidos en este estudio. Para su evaluación, se utilizó el score de AOFAS y mediciones clínicas de varo de retropié, supinación, aducción y cavo. Radiográficamente se midió pre y post operatorio los ángulos astrágalo-calcáneo AP, astrágalo – 1er MTT perfil, y calcáneo – 1er MTT.
Resultados: Se analizaron 11 pacientes, (16 pies). La edad promedio al momento de la cirugía fue de 10.9 años (3.6 DS), el seguimiento promedio 3.8 años (2.3DS). Promedio de mediciones radiográficas pre operatorias: ángulo astrágalo-calcáneo AP 6.5, astrágalo – 1er MTT perfil 32.7 y calcáneo – 1er MTT 115, promedio de las mediciones radiográficas post operatorias: ángulo astrágalo-calcáneo AP 25.1, astrágalo – 1er MTT perfil 10, y calcáneo – 1er MTT 136.1. Promedio al fin del seguimiento del score AOFAS: retropié 79.9, mediopié 67.6, antepié 81.1.
Conclusiones: Considerando los resultados clínicos y radiográficos, recomendamos tomar en cuenta esta técnica como tratamiento para la corrección de este tipo de deformidades rígidas.

Participación deportiva en pacientes con mielomeningocele

Casaccio B, Reciniello S, Dardanelli P, Lampropulos M
Hospital Italiano Buenos Aires

Introducción: La actividad física mejora la capacidad aeróbica, disminuye comorbilidades y mejora la calidad de vida, aumentando la independencia, participación e integración social. Nuestro objetivo fue evaluar la participación deportiva y los factores personales y sociales que influyen en esta, en pacientes con Mielomeningocele.
Material y Métodos: Se incluyeron pacientes entre 10 y 25 años, asistidos en la Clínica de Mielomeningocele. Se recabaron datos mediante encuestas personales, de participación deportiva, tipo de competencia y factores que influyen positiva y negativamente en las actividades. Se realizo un análisis estadístico de los datos obtenidos.
Resultados: 103 pacientes, 82,3 % practicaron actividad deportiva, 42,4% continua actualmente. Los deportes más practicados fueron Natación, Básquet y Tenis. 53,8% realizan actividad en forma recreativa, 46,2% en forma nacional y 7,7% en forma provincial. Los factores que dificultan la práctica deportiva son problemas de movilidad, falta de motivación y dificultad para encontrar centros cercanos.
Conclusiones: Encontramos un alto porcentaje de participación deportiva en pacientes con Mielomeningocele. Reportaron una mejoría en su calidad de vida con la participación deportiva y marcaron la importancia de esta, como parte de su entorno social y médico. Creemos que incentivar a los pacientes a realizar actividades físicas genera beneficios en la salud y debe ser tomado como parte de la práctica médica.

Tratamiento del pie bot en el síndrome de Möbius: revisión sistemática

Viejo Estuard S, Guaymas N, Melgarejo G
HIAEP "Sor María Ludovica", La Plata
Hospital "El Cruce, Alta complejidad en Red", Fcio Varela. Buenos Aires – Argentina.

Introducción: El sindrome de Möbius (SM) es un desorden congénito, infrecuente y no progresivo que afecta núcleos de pares craneales, en especial el VII y el VI par. Descrita por von Graefe y Möbius en 1880 y 1888. En la actualidad, un 30% de las madres han estado en contacto con misoprostol durante el 1° trimestre del embarazo. Presenta alteraciones cráneo-buco-faciales, en los miembros, siendo el pie bot el más frecuente (7 y 44%). Existe muy escasa bibliografía del tratamiento del pie bot en pacientes con SM. Objetivo: realizar una revisión sistemática sobre el tratamiento del pie bot en SM.
Material y Métodos: Se realizó búsqueda bibliográfica en gestores como PudMed y Cochrane Library, con álgebra booleana. Límite de edad: 0 a 18 años. Publicaciones: texto completo, inglés y español, desde 1990 a la fecha. Se agregó referencias bibliográficas de trabajos encontrados.
Resultados: Registramos 5 artículos. Total 53 pacientes (94 pies). Iniciaron Ponseti 45 pacientes con 28 recidivas; En los 8 pacientes operados hubo recidiva por segunda vez en 7 pacientes y por tercera vez en 3 pacientes.
Conclusiones: El tratamiento del pie bot por SM de debe iniciar con método de Ponseti tantas veces como lo permita (recidivas) y como última opción, realizar cirugía.

Tratamiento de la contractura en flexión de rodilla en mielomeningocele: Capsulectomía posterior y alargamiento de isquiotibiales

Casaccio B, Reciniello S, Lampropulos M
Hospital Italiano Buenos Aires

Introducción: La contractura en flexión de rodilla es un problema común en pacientes con Mielomeningocele. Produce alteración y limitación en la marcha, provocando "marcha agazapada" (Crouch Gait), interviniendo en la eficiencia para caminar y aumentando el gasto cardiaco. Se han propuesto diversos tratamientos, el objetivo de nuestro trabajo es evaluar los resultados obtenidos con la realización de Capsulectomía posterior, alargamiento de isquiotibiales y retensado de tendón rotuliano

Material y Métodos: Estudio retrospectivo en el cual se incluyeron todos los pacientes Mielomeningocele tratados por Contractura en flexión de rodillas con Capsulectomía posterior, alargamiento fasciomuscular y retensado de tendón rotuliano entre el año 2008 y el año 2016, con un mínimo de seguimiento de 1 año postoperatorio. Se realizaron mediciones Goniometricas en el preoperatorio y luego en el postoperatorio al retirar la inmovilización.

Resultados: 15 pacientes, que totalizaban 26 rodillas intervenidas. La media del ángulo de flexión medida preoperatoriamente fue de 41,07°, que luego de la cirugía disminuyo hasta un promedio de 5,42°. Se observó un cambio estadísticamente significativo en cuanto a los ángulos pre y pos-operatorios.

Conclusiones: Creemos que la técnica de Capsulectomía posterior, alargamiento de isquiotibiales y retensado del tendón rotuliano es una alternativa para el tratamiento de la contractura en flexión de rodillas en pacientes con Mielomeningocele

El rol de la artrodesis de muñeca en secuelas neurológicas

Cabañas R*, Willian R*, Couto JC**, Yedlin D**, Eamara P**
*Hospital de Clínicas-Paraguay
** FLENI

Introducción: La contractura en flexión de muñeca y dedos son las deformidades más frecuentes de la extremidad superior en pacientes con espasticidad. La espasticidad en la muñeca compromete gravemente la función de la mano y condiciona una deformidad progresiva y permanente, dificultando la funcionalidad, rehabilitación, higiene y vestimenta.
Material y Métodos: Estudio observacional, descriptivo, transversal y retrospectivo sobre un grupo de pacientes intervenidos quirúrgicamente para artrodesis y procedimientos en partes blandas por muñeca por flexión palmar severa entre el 2010 y 2018 en FLENI. La edad entre 16 y 72 años al momento de la cirugía. La evaluación incluyó evidencia clínica de contractura disfuncional, limitación de la muñeca, en pacientes con ECNE, secuelas de ACV y TCE.
Resultados: Se obtuvo una mejoría clínica y funcional importante en 8 de los 9 pacientes, un paciente sometido a retiro del material, se reportó un caso con una contractura en intrínseco plus debido a que no se realizo neurotomía. No hubo reporte de infección en herida quirúrgica. Presentaron una posición funcionalmente adecuada para la rehabilitación, higiene y vestimenta luego de la cirugía. La consolidación ósea no se vio alterada. La posición promedio de la fusión de la muñeca fue de neutra hasta 15° de dorsiflexión. Hubo satisfacción subjetiva por parte del paciente y los cuidadores.
Conclusiones: Hasta la actualidad, la artrodesis sigue siendo la conducta quirúrgica que mejora, dentro de parámetros, las condiciones generales de la mano en pacientes con patología espástica para una rehabilitación y mejor calidad de vida.

Posters

Patrones de lesión y hallazgos asociados a ruptura del ligamento cruzado anterior (LCA) en niños y adolescentes

Eamara P, Masquijo J
Sanatorio Allende

Introducción: Las lesiones del ligamento cruzado anterior (LCA) en la población pediátrico-adolescente han presentado un aumento significativo de incidencia en los últimos años. Si bien las características morfológicas de esta lesión han sido extensamente estudiada en adultos, existen pocos estudios que evalúen la población pediátrico-adolescente. Los objetivos de este estudio son: Analizar por resonancia magnética (RMN) los patrones de lesión del LCA y los hallazgos asociados en pacientes ≤18 años.
Métodos: A través de una búsqueda informatizada se identificaron pacientes ≤18 años con RMN de rodilla con diagnóstico de ruptura del LCA en un período de 5 años (Enero de 2011 a Enero de 2016). Se analizaron datos demográficos, madurez esquelética, tipo y localización de la lesión y otros hallazgos asociados. Las variables continuas fueron analizadas con pruebas de normalidad (Shapiro-Wilk) y expresadas en media y desviación estándar (± DS). La correlación entre la presencia de lesiones asociadas y sexo/madurez esquelética fueron evaluadas con t-Student. Se utilizó un valor p <0,05 para indicar significación estadística.
Resultados: Se analizaron 147 pacientes (150 rodillas) con ruptura del LCA (22 femeninos y 128 masculinos). La edad promedio fue de 16.1±1.73 años (rango 9-18 años). El 31.3% presentaban fisis abierta. La lesión fue completa en el 94% e incompleta en el 6%. La ruptura se localizó predominantemente a nivel intrasustancia sin diferencias en distribución entre aquellos con fisis abierta y cerrada. El 40% de la muestra presentó lesiones asociadas: Lesión meniscal (n=55), lesión LCM (n=3), fractura osteocondral (n=1), lesión complejo posterolateral (n=1). Se detectaron hallazgos asociados en el 5.3%: OCDJ (n=3), O. Schlatter (n=1), quiste Baker (n=1), osteocondroma (n=1), fibroma no osificante (n=1), quiste parameniscal (n=1). Los pacientes esqueléticamente inmaduros y de sexo femenino presentaron una incidencia significativamente menor de lesiones meniscales asociadas (30.9% versus 69.1%, p 0,002 y 89.1% versus 10.9%, p <0,001 respectivamente).
Conclusión: En esta serie, el patrón de lesión del LCA fue similar en pacientes con fisis abierta y cerrada. Sin embargo, la incidencia de lesiones asociadas difirió dependiendo del grado de madurez esquelética y el sexo. Los datos expresados en este estudio proporcionan mayor información sobre el cuadro clínico al que se enfrenta el médico tratante.

Localización preoperatoria mediante puntos de referencia radiográficos para facilitar las perforaciones retro-articulares en osteocondritis disecante juvenil (OCDJ): Nota técnica

Masquijo J
Sanatorio Allende

Las perforaciones retro-articulares representan una opción válida para el tratamiento de la osteocondritis disecante juvenil (OCDJ) cuando falla el tratamiento conservador. La principal limitación de esta técnica es el requisito de la radioscopía y su radiación asociada. La visualización con radioscopía intraoperatoria suele ser dificultosa principalmente en la proyección de perfil debido a la superposición de estructuras. En consecuencia, generalmente se requiere de múltiples disparos y distintas proyecciones para la correcta identificación de la lesión e introducción de las clavijas. Describimos un nuevo sistema de localización preoperatoria por zonas que permite identificar con mayor precisión la lesión osteocondral utilizando puntos de referencia radiográficos en la proyección lateral. Este sistema podría ayudar a evitar la excesiva radiación intraoperatoria y agilizar la intervención durante la perforación retro-articular de lesiones OCDJ.

Histiocitosis de Células de Langerhans (HCL) en clavícula

Villablanca G, Ladino C, Kakarieka E

Introducción: La HCL es una enfermedad neoplásica caracterizada por infiltración de histiocitos en diversos tejidos del organismo, incluyendo aparato locomotor. El compromiso de clavícula (monostótico) es poco frecuente, por lo que deseamos presentar este caso.

Material y Métodos: Niño de 7 años, sin antecedentes mórbidos, consulta por aumento de volumen doloroso en relación a clavícula izquierda de 7 días de evolución. Afebril. Hemograma, VHS y PCR normales. Radiografía y TAC muestran lesión radiolúcida, lítica, bordes difusos y reacción periostal en tercio medio clavicular. Operación (16 julio 2016): en tercio medio de la clavícula hay defecto de la cortical de 2cm, con callo óseo alrededor. Contenido medular reemplazado por tejido cerebroídeo rojo parduzco, se realiza curetaje para biopsia y cultivos. Biopsia: tejido medular con proliferación de células neoplásicas de núcleo arriñonado y citoplasma eosinófilico, y abundante infiltrado inflamatorio de predominio de eosinófilos. El tejido óseo vecino presenta actividad osteoblástica sin signos inflamatorios ni neoplásicos. Inmunotinción confirma HCL con CD1a. Por diagnóstico de HCL, se practica exámenes de imágenes y laboratorio, según nuestro protocolo nacional, resultando todos normales.

Resultado: Respuesta clínica y radiológica satisfactorias.

Conclusiones: La HCL debe ser sospechada no solo en ubicaciones típicas (Cráneo, fémur, vértebra) y puede semejar osteomielitis o sarcoma de Ewing.

Displasia Radial - Mano Bot – Mano Zamba

Varone E, Paz M, García M, Fiorito M, Firrarello F, Encalada A

Introducción: La Displasia Radial o Mano Bot se clasifica como un defecto longitudinal congénito la cual involucra malformaciones esqueléticas y deficiencias de tejidos blandos en región preaxial de antebrazo y mano, cuya patogénesis es desconocida y se proponen múltiples teorías. Presentación de nuestra experiencia con respecto al tratamiento de esta patología en nuestro centro hospitalario, constando de 8 pacientes, la cual según la literatura mundial se presenta en una incidencia de 1 cada 100000 nacidos vivos, mediante técnica de Bayne modificada, operados durante los años 2015 y 2016 en nuestro centro hospitalario.

Material y métodos: Se realiza estudio retrospectivo longitudinal de 8 casos de Mano Zamba congénita según técnica de Bayne modificada, en el período de 2015 y 2016 con un follow up de 2 años y una edad media de 6.3 meses. La muestra queda constituida por 8 pacientes, 11 manos. Utilizamos la clasificación de Heikel modificada, dentro de las cuales fueron clasificados como tipo 3 y 4 de dicha clasificación. Se excluyen aquellos pacientes con los tipo 1 y 2 y aquellos con inadecuada flexión de codo.

Resultados: Nuestros resultados mediante esta técnica nos permite comprobar un menor tiempo quirúrgico y mayor cuidado de partes blandas y a su vez permite un menor tiempo de recuperación. Los mismos fueron evaluados de la siguiente forma: bueno regulares y malos de acuerdo a factores estético cuanto se corrige la desviación radial de acuerdo a eje y posición funcional mas factores funcionales según movimientos de flexo extensión de muñeca y dedos Las manos operadas no presentaron complicaciones agudas tales como infección ni síndrome compartimental , en un segundo tiempo se requiere elongación ósea mediante tutor externo tipo monolateral.

Conclusión: Nuestros resultados se corresponden a los publicados por la literatura mundial, obteniéndose buenos resultados funcionales y estéticos. Con este seguimiento si bien es de un corto periodo parece haber un menor indice de complicaciones y una mejor evolución operatoria comparada con otras técnicas quirúrgicas.

Luxación esternoclavicular posterior en niños, a propósito de un caso

Varone E, Paz M, García M, Fiorito M, Firrarello F, López R

Introducción: La luxación esternoclavicular posterior es una patología infrecuente producida por mecanismos de alta energía que pueden producir complicaciones fatales por su continuidad a estructuras anatómicas mediastinales, razón por la cual su reducción es una urgencia, a continuación se presenta un caso de un paciente pediátrico con antecedente de traumatismo deportivo de hombro izquierdo presentando luxación esternoclavicular posterior izquierda resuelta con reducción incruenta de urgencia.

Material y métodos: Paciente masculino de 12 años de edad con antecedente de traumatismo deportivo mecanismo directo, al examen físico impotencia funcional, edema, dolor a la inspiración profunda adoptando posición antialgica, a la palpación presenta depresión sin crepitos, dolor marcado en articulación esternoclavicular izquierda y a la movilización de cintura escapular ipsilateral , neurovascular distal conservado, radiografía se observa incongruencia de articulación esternoclavicular izquierda, se completa estudios con proyección de Serendipity, y TC , se corrobora luxación esterno clavicular posterior izquierda.

Resultados: Se realiza reducción cerrada de urgencia, bajo anestesia general, posición en decúbito dorsal con realce entre las dos escapulas, tracción del miembro superior ipsilateral en abducción, no logrando reducción de luxación; se procede a realizar nueva maniobra de reducción, realizando tracción en abducción de miembro afectado y tracción manual de clavícula hacia anterior, verificándose reducción con intensificador de imágenes observando congruencia articular , se inmoviliza con yeso en ocho

Conclusiones: Las luxaciones esternoclaviculares posteriores siempre se deben reducir por las complicaciones que estas pueden ocasionar, si no es posible la reducción incruenta se debe realizar una reducción abierta con reparación de ligamentos y la capsula y de esta forma evitar complicaciones posteriores y recurrir a cirugías reconstructivas.

Macrodactilia

Varone E, Paz M, García M, Fiorito M, Firrarello F, Garraza M

Objetivos: El termino Macrodactilia hace referencia a aquellas malformaciones caracterizadas por la hipertrofia de uno o varios dedos de las manos o pies, cuya incidencia es del 0,9%. Dicha anomalia afecta de forma caracteristica a todas las estructuras digitales. Se diferencian 2 tipos: Estática y Dinamicas. La mayoria de los casos son esporádicos, sin evidencia que apoye la transmicion hereditaria. Damos a conocer una serie de 5 casos en pacientes pediatricos.

Material y métodos: Se presenta serie de caso de 5 pacientes 3 masculinos 2 femeninos tratados por el equipo quirúrgico Dr. Varone y colaboradores durante periodo 2005 2015. Se realiza mediante técnica quirúrgica Lifting + Epifisiodesis definitiva por legrado de falanges media y distal según caso y edad por abordaje medial o lateral dependiendo del dígito afectado y estabilización transitoria con clavija kirchner para evitar desejes.

Resultados: En nuestra serie de casos no hemos observado grandes complicaciones tales como infecciones, cicatrices retráctiles o queloides, o alteraciones en la perfusión distal. Logramos una mejoría en el aspecto estético con reducción del tamaño en ancho y largo logrando un dedo mucho mas armónico que al inicio, satisfaciendo nuestros pacientes los cuales sufren de un alto impacto psicosocial ya que todos ellos consultan en plena edad escolar.

Conclusión: La Macrodactilia es una anomalía congénita rara, y cuyas teorías etiológicas son controversiales y el papel de la herencia no ha sido confirmado. Existen diferentes métodos quirúrgicos, para el tratamiento y la mayoría no tiene resultados satisfactorios, requiriendo procedimientos adicionales. concluimos que la mejor edad para realizar la cirugía son entre los 3 y 6 años de edad previo ingreso escolar.

Tratamiento con método de Ponseti en niños con mielomeningocele. Revisión sistemática

Melgarejo G, Guaymas N, Viejo Estuard S
Hospital " El Cruce", Alta Complejidad en Red. Fcio Varela. Bs As. Argentina

Introducción: El equinovaro es la deformidad del pie más común en niños con mielomeningocele (40%). No existe abundante literatura sobre esta patología en niños tratados con método ponseti como primer tratamiento. Objetivo: realizar una revisión sistemática sobre el tratamiento de mielomeningocele con o sin tenotomía de Aquiles en la población pediátrica.

Material y Métodos: Se utilizaron las bases de búsqueda PubMed, Bireme y Cochrane Library para recoger trabajos referentes a tratamiento de Ponseti en pacientes pediátricos con mielomeningocele, en idioma inglés , desde 2009 a la fecha. Se analizaron edad, cantidad de yesos requeridos y recurrencia.

Resultados: Se encontraron 4 trabajos sobre tratamiento de ponseti en niños que cumplían los requisitos de búsqueda. Se agruparon según tratamiento ortopédico con o sin tenotomía de Aquiles Total: 58 pacientes (96 pies) de 0 a 2 años, con promedio de yesos requeridos de 6,1 y recurrencia del 54,8 %

Conclusiones: La evidencia encontrada demuestra el alto porcentaje de recurrencia del tratamiento de Ponseti en niños con mielomeningocele (no idiopático) y la necesidad potencial de tratamiento adicional, evitando cirugías invasivas a edad temprana

Programa de prevención de enfermedad luxante de cadera

Herrera G, Frack M, Giménez J

Motivada por la frecuencia del diagnóstico tardío de dicha patología en nuestro medio, y dado que se cuenta con un único centro de recepción de dicha patología en la provincia se tomo la iniciativa por parte del sector ortopedia y traumatología infantil de trabajar en conjunto con materno infancia en dicho programa provincial.-

Monteggia Inveterada en Paciente Pediátrico

Castro B, Cuero P, Klappenbach H

Introducción: Lesión poco frecuente, donde representa el 0,4 y el 5% de todas las fracturas del antebrazo. Su incidencia pico va entre los 4 y 10 años. El siguiente caso un paciente de 9 años con cuadro clínico 4 años de evolución caracteriza por luxofractura Monteggia inveterada, con limitación de la en la flexión de antebrazo, prono - supinación, codo en valgo. En el cual se realiza una reducción, con reconstrucción del ligamiento anular del radio con una banda del tendón tricipital.

Material y Métodos: El siguiente poster es un caso estudio, en donde como material se toma en cuenta la historia clínica del paciente, placas de rayos X de codo y antebrazo pre y post operatorio. Fotografías pre, intro, post operatorio y control durante 4 meses.

Conclusiones: Se evidencia que posterior a la reducción fijación con clavo kirschner y reconstrucción del ligamento anular e inmovilización con yeso braquipalmar por 6 semanas, que al retiro del mismo se comprueba estabilidad en la articulación humero radial, con buena movilidad en flexo extensión y prono-supinación. Se concluye que este tipo plástica es una buena opción al momento de la reconstrucción del ligamento anular.

Cubito plus secundario a arresto fisiario radio distal. Reporte de un caso

Sayago Gonzales C, Tronconi S, Bordo V, Accardo L, Grytviken Puccinelli MP

Introducción: Las fracturas de antebrazo son más frecuentes y está representado por el 40% de todas las fracturas pediátricas, la localización más frecuente es radio y cubito distal, y una de las complicaciones es el cierre fisiario precoz de radio de 7%.

Material y Métodos: Masculino a los 13 años (2014) presenta traumatismo en muñeca izquierda, Rx. revela epifisiolisis radio distal G-I, se realizó reducción y fijación con yeso, retiro de yeso al mes, alta con buena movilidad y sin dolor. 2015 retorna por dolor en muñeca, RMN (02/2017) se observa el arresto fisiario central de radio.

Resultados: A los 17 años se realiza la cirugía osteotomía sustractiva cubital distal más RAFI. Con un control y seguimiento de 10 meses post operatorio, con consolidación ósea, sin dolor y buena movilidad de muñeca.

Conclusiones: El tratamiento depende del potencial de crecimiento, edad del niño, existen diversas técnicas, la osteotomía de alargamiento óseo radial en uno o dos tiempos, osteotomía sustractiva del cúbito. Nosotros decidimos acortar el cubito por la buena articulación de la carilla articular del radio.

Tratamiento quirúrgico en fractura de pelvis inestable pediátrica. Revisión sistemática

Guaymas N, Melgarejo G, Viejo Estuard S.
Hospital " El Cruce", Alta Complejidad en Red. Fcio Varela. Bs As. Argentina

Introducción: las fracturas inestables de pelvis en niños son infrecuentes con una incidencia de un 2,4 %. Esto conlleva a una diversidad de indicaciones terapéuticas. Existe abundante literatura sobre esta patología en adulto, no así en niños. Objetivo: realizar una revisión sistemática sobre el tratamiento de esta patología en la población pediátrica.

Material y Métodos: Se utilizaron las bases de búsqueda PubMed, Bireme y Cochrane Library para recoger trabajos referentes a fractura de pelvis en pacientes pediátricos, en idioma inglés y español, desde 1980 a la fecha. Se analizaron edad, tratamiento y complicaciones del mismo.

Resultados: Se encontraron 69 trabajos sobre fractura de pelvis pediátrica, de los cuales 14 cumplían los requisitos de búsqueda. Todos de evidencia IV. Se agruparon según tratamiento ortopédico y/o quirúrgico. Total: 121 pacientes (edad promedio 9,4 años) con fractura inestable con tratamiento quirúrgico, y 177 (edad promedio 6,75) con tratamiento ortopédico, los cuales presentaron 27,8% y 14,8% de complicaciones respectivamente.

Conclusiones: La evidencia encontrada apoya el tratamiento quirúrgico en fractura de pelvis inestables contemplando el retiro de la osteosíntesis a partir de los 6 meses de la cirugía.

Técnica de tratamiento quirúrgico de quiste óseo aneurismático en fémur proximal. Reporte de un caso

Baumgartner A, Barletta JI, Canqui W, López Friera M, Novaretti R, Romero V
Hospital de Niños Sor María Ludovica, La Plata, Argentina

Introducción: La ubicación anatómica específica y el tamaño de estas lesiones dificultan la decisión del manejo terapéutico de lesiones quísticas localizadas en fémur proximal. El tratamiento quirúrgico debe incluir un diagnóstico inicial confiable, curetaje efectivo, llenado óptimo del defecto resultante y la neutralización de fuerzas a través del fémur proximal para permitir la cicatriz ósea y prevenir posibles complicaciones.

Material y Métodos: Paciente masculino de 6 años, consulta por coxodinia atraumática derecha de 3 meses evolución. Se solicita radiografía panorámica de pelvis donde se objetiva lesión lítica de aspecto quístico. Se indica descarga de miembro y solicita laboratorio completo y RNM cadera derecha para completar el estudio. Se realizó intervención quirúrgica con vía de abordaje antero-lateral a la cadera. Se rellenó con injerto óseo y sustituto óseo molido. Se estabilizó zona de debilidad mediante la colocación en forma retrógrada de clavos isoelásticos flexibles.

Resultados: Luego de un año de seguimiento el paciente presenta osteointegración completa de injerto óseo (figura 6), rango movilidad cadera completa no dolorosa y realizando prácticas deportivas habituales sin inconvenientes.

Conclusiones: Debido al resultado favorable obtenido en este caso, la utilización de clavos flexibles retrógrados asociados a curetaje y relleno, podría ser considerado como tratamiento quirúrgico alternativo.

Sinostosis húmero-clavicular en paciente con Artrogrifosis Múltiple Congénita

Vargas E, Olleac R, Balbuena S, Paladino D, Rosales A, Tripodi M

Introducción: La sinostosis humero clavicular es una patología no reportada hasta la actualidad en la bibliografía.
Objetivo: Presentación de un caso de un niño, con diagnóstico de base de Artrogrifosis Múltiple congénita (AMC), que sufre fractura de húmero proximal derecho en la primera infancia, secundario al tratamiento presenta sinostosis Humero Clavicular.
Material y Métodos: Paciente de 10 años con AMC, no deambulador, completamente dependiente en las actividades de la vida diaria, que consulta por deformidad fija en aducción rotación interna y posicionamiento de mano sobre hombro contralateral en posición no funcional ,con severas dificultades para la higiene y vestido. Se realiza resección de sinostosis humero clavicular y Osteotomía derrotadora de humero con reposicionamiento en plano funcional de miembro superior derecho.
Resultados: Al final del seguimiento se observa consolidación de la osteotomía, facilitando la higiene y vestido, y adecuado posicionamiento del miembro superior en el espacio.
Conclusiones: La sinostosis humero clavicular es una patología aún no descripta, presentamos el primer caso y una opción quirúrgica para su resolución.

Tratamiento quirúrgico de fracturas de antebrazo en Hospital de Niños Ricardo Gutiérrez

Gullé JP, Figueras A, Velez A, Piñero N, Krauthamer JC

Introducción: La fractura de antebrazo es muy frecuente en pediatría (incidencia 1/100 por año. Gracias al potencial de remodelación es factibles tratarlas conservadoramente, pudiendo optar por osteosíntesis en segunda instancia. Objetivo: analizar los resultados postquirúrgicos, documentar complicaciones y establecer la conducta seguida por nuestro servicio en dicha patología.

Material y Métodos: Entre 2016 y 2017 tratamos quirúrgicamente en HNRG 49 pacientes (38 niños y 11 niñas, edad media de 10 años) con 49 fracturas mediodiafisarias de antebrazo. Realizamos: reducción + yeso, osteodesis u osteosíntesis según requerimiento. Seguimiento con Rx a la 1ª, 2ª, 6ª y/u 8ª semanas postreducción. Evaluamos tipos de tratamientos, resultados y complicaciones.

Resultados: De los 49 pacientes, 29 requirieron reducción + yeso (59%), 10 reducción + osteodesis (20,5%) y 10 reducción + osteosíntesis (20,5%). Se obtuvo consolidación aceptable en todos los casos; escasas complicaciones tales como retardo de consolidación, pseudoartrosis o infecciones y solo dos refracturas.

Conclusiones: Priorizar el tratamiento conservador de las fracturas de antebrazo, ha demostrado excelentes resultados, disminución de costos y menos días de internación, con mínimas complicaciones. Reservamos la osteodesis/osteosíntesis para una segunda instancia de ser necesaria.

Sinovitis vellonodular pigmentada difusa. A propósito de un caso

Gullé JP, Figueras A, Velez A, Piñero N, Blanco M, Krauthamer JC

Introducción: La SVPD es una enfermedad infrecuente, beninga, caracterizada por proliferación anormal del tejido sinovial. Afecta principalmente la articulación de la rodilla donde, la proliferación sinovial y los depósitos de hemosiderina, invaden hueso y tejido blando circundante. El propósito de este informe es describir, a partir de un paciente tratado en el HNRG, esta patología y destacar la importancia de la artroscopia en el diagnóstico y tratamiento.

Material y Métodos: Paciente masculino de 6 años, con dolor y tumefacción en rodilla izquierda de 2 años de evolución. Se presentan estudios complementarios, tratamiento quirúrgico (sinovectomía artroscópica), evolución y seguimiento.

Resultados: RMN: se observaron múltiples áreas de engrosamiento sinovial difuso y en su interior focos hipointensos, correspondientes a depósitos de hemosiderina. Se realiza sinovectomìa artroscópica. A los 18 meses de seguimiento el paciente se encuentra sin dolor, tumefacción ni bloqueo articular.

Conclusiones: La SVPD es una entidad que debe ser sospechada en pacientes jóvenes con episodios atípicos de tumefacción y dolor articular. La sinovectomía artroscópica demuestra tener excelentes resultados con baja tasa de recidiva.

Sacroileítis tuberculosa como causa de dolor lumbar refractario

Amelong V, Cabeza I, D´Elia M, Franzolini M, Moine M, Taborro B

Introducción: La tuberculosis es un importante problema de salud. Las formas extra-pulmores, clínicamente insidiosas y atípicas, implican difícil diagnostico. Compromiso osteoarticular: 4% (10% sacro-ilíacas). Síntomas: lumbalgia, cojera, dolor glúteo, afebril. Radiografías: inespecíficas.

Material y Métodos: Niña de 14 años con lumbalgia, 3 meses de evolución, irradia a muslo derecho. Afebril, buen estado general. Antecedentes: Neumonía con derrame (drenaje y antibióticos para NAC). Sin rescate etiológico, un año antes. Traumatismo abdominal deportivo 4 meses antes del ingreso. Laboratorio: aumento de VES y PCR. Rx: espondilolistesis L5-S1 GI, rarefacción ósea en sacro-Ilíaca derecha. RMI: edema en sacro-Ilíaca, colección en músculo ilíaco. TAC: absceso en relación a psoas-ilíaco, recto, sartorio y adductor mayor. Realizamos drenaje quirúrgico por abordaje ilio-inguinal (abundante material purulento), y curetaje de cavidad ósea sacro-ilíaca. Cultivos: + SAMS, Enterobacter cloacae, Estreptococo anginosus y Candida Albicans. Anatomía patológica: osteomielitis aguda. Realizó tratamiento antibiótico endovenoso y luego vía oral. En el seguimiento ambulatorio recibimos informe de cultivo específico. Rotamos a antibióticos específicos.

Resultados: Actualmente asintomática, movilidad articular completa.

Conclusiones: Se requiere un abordaje interdisciplinario y alta sospecha para adecuado diagnóstico y tratamiento, lumbar atípico y/o refractario. El abordaje ilio-inguinal utilizando ventana 1 del mismo, permite un acceso adecuado para colecciones pélvicas y de la articulación Sacro-ilíaca.

Fractura de Malgaigne en niños

Praglia F, Consuegra R, Del Campo M, Iturria D, Segura M

Introducción: Las fracturas de pelvis en la población infantil tienen una incidencia baja, alrededor de 2,4 a 7,5 % de todas las fracturas pediátricas. Se conoce como fractura de Malgaigne a un tipo de fractura de pelvis caracterizado por compromiso de ambas ramas pubianas más fractura ipsilateral del ilion o luxación sacroiliaca.

Material y Métodos: Se presenta el caso de un paciente masculino de 7 años de edad quien presenta politraumatismo secundario a accidente automovilístico, evidenciándose diastasis de la sínfisis del pubis, fractura sacro iliaca y de rama isquiopubiana bilateral. Se estabilizó con tutores externos como tratamiento de guardia.

Resultados: Se obtuvo consolidación de todas las fracturas a los 35 días, movilización completa a los 60 días, retorno a la actividad física a los 90 días, control alejado (28 meses) se observó marcha normal sin dismetría de longitud de miembros inferiores, sin dolor.

Conclusiones: Las fracturas pélvicas son infrecuentes en la población pediátrica. El uso de tutores externos facilita la estabilización precoz de la pelvis y disminuye el riesgo de aparición de secuelas propias de la afectación de huesos en crecimiento.

Epifisiolisis de cartílago trirradiado

Tronconi S, Bordo H, Grytviken Puccinelli MP, Accardo L, Sayago C

Introducción: La epifisiolisis del cartílago trirradiado es una patología muy infrecuente que puede dar lugar a displasia acetabular y subluxación de cadera. Los factores pronósticos más importantes son la edad y el tipo de epifisiolisis. El tratamiento será conservador o quirúrgico en función del grado de desplazamiento, patrón de la fractura y edad del paciente.

Material y Métodos: Paciente de 13 años con dolor y limitación funcional de miembro inferior derecho como consecuencia de traumatismo de baja energía. El diagnostico se realizó con RX, TAC y RMN. Tratamiento: reducción abierta y fijación interna con osteosíntesis; reconstrucción del labrum.

Resultados: El paciente evoluciono favorablemente, sin complicaciones. A los 2 meses se realizó control Rx y RMN no objetivándose signos de cierre epifisiario acetabular; se indicó carga completa. Actualmente se encuentra asintomático.

Conclusiones: La epifisiolisis de cartílago trirradiado si no es diagnosticada a tiempo puede llevar al cierre prematuro de la fisis, la displasia acetabular y subluxación de cadera secundaria a la displasia. Al afectar la maduración acetabular, el seguimiento debe realizarse hasta la adolescencia, evaluando la posibilidad de desarrollo de displasia de cadera.

Uso de Membrana amniótica en defectos post-liberación posteromedial del pie bot

Tripodi ML, Guevara R, Dello Russo B

Introducción: El uso de la técnica de Ponseti continúa siendo el método de elección para el tratamiento del pie bot, sin embargo, en aquellos pacientes con recidiva por poca adhesión al tratamiento, sindrómicos, etc. la liberación postero medial surge como alternativa. Se describen varias técnicas de cobertura en los defectos residuales post liberación desde flaps musculares o fasciocutàneos, injerto libre de piel, o defectos abiertos que cierran por segunda intención. En los últimos años se ha descripto la relevancia del uso de Membrana Amniòtica Humana como sustituto de matriz dérmica. Nuestro objetivo es reportar los resultados del uso de la misma en defectos de cierre, post liberación postero medial.

Material y Métodos: Se presentan 3 casos de pie bot recidivado que se le realiza liberación posteromedial con defecto de cierre y se coloca membrana amniótica.

Resultados: Todos los pacientes se encuentran actualmente con cobertura completa, sin recidiva de patología primaria.

Conclusiones: El uso de membrana amniótica podría ser una opción para el cierre de defectos post liberación posteromedial de pie bot.

Absceso de Psoas ilíaco presentación de un caso

Castro J, Ríos M, Cuenca N, Talley F, Sabina J

Introducción: El absceso de psoas es una infección bacterial que se forma en o sobre la superficie del musculo ileopsoas. Puede desarrollarse primordial o secundariamente a las condiciones asociadas como la apendicitis, la enfermedad intestinal inflamatoria, la discitis o la osteomielitis vertebral.

Material y Métodos: Se presenta el caso de un paciente masculino de 13 años de edad que en el presente año consulto por dolor e impotencia funcional en miembro inferior izquierdo, con cadera en actitud de flexión y dolor a la extensión de cadera, signo del psoas positivo. En RMN se aprecia una masa circunscripta hiperintensa de 5 cm x 5 cm x 3 cm. Se realizó un drenaje del mismo mediante un abordaje anterior de Smith Patterson modificado sobre hueso iliaco. Cuyos cultivos fueron un staphylococcus aureus meticilino sensible.

Resultados: Se realizó una búsqueda bibliográfica en múltiples buscadores los cuales se determinó que el tratamiento del absceso de psoas puede ser tanto clínico como quirúrgico, existiendo gran cantidad de abordajes de índole quirúrgica según la localización del mismo.

Conclusiones: El absceso de psoas es una patología poco frecuente y de difícil diagnóstico, factible de ser resuelta en forma práctica mediante un abordaje anterior de Smith Patterson modificado sobre hueso iliaco.

Inestabilidad coxofemoral en progeria. Reporte de un caso

Guevara R, Castellá MA, Martinez G

Introducción: El síndrome de Progregia de Hutchinson-Gilford es una enfermedad hereditaria con incidencia de 1 en 4 millones de nacidos vivos, caracterizado por envejecimiento prematuro. Los signos y síntomas aparecen alrededor del año de vida y se caracterizan por presentar baja talla, afección musculoesquelética y vascular. El objetivo es presentar una intercurrencia habitual y el manejo en ésta patología poco frecuente.

Material y Métodos: Paciente de 16 años, con diagnóstico de Progeria, presenta luxación de cadera derecha por movimiento de rotación interna durante bipedestación, tratada con reducción cerrada bajo anestesia e inmovilización con yeso pelvipédico por 3 semanas. 4 meses después presenta nuevo episodio de luxación, con igual tratamiento. A los 3 meses ingresa por guardia con dolor de cadera bilateral, presentando luxación de ambas caderas.

Resultados: Medición radiográfica: Ángulo cérvico-dafisario derecho: 162°, izquierdo: 170°; Wiberg derecho: -7.7°, izquierdo: -4.3°; Índice acetabular derecho: 39°, izquierdo: 41°.

Conclusiones: Si bien en pacientes sanos realizaríamos una reconstrucción de la cadera con osteotomías femorales y periacetabulares, este procedimiento es inviable en pacientes adolescentes con Progeria por sus comorbilidades y su delicado estado clínico general, por lo que el tratamiento de elección es el incruento dirigido a disminuir el disconfort y mejorar las funciones generales en un marco paliativo.

Botulismo de la herida en fractura expuesta de antebrazo, a propósito de un caso

Castro J, Ríos M, Cuenca Y, Talley F, Sabina J

Introducción: El botulismo por herida es una enfermedad producida por el Clostridium botulinum, un bacilo grampositivo anaerobio estricto que se instaura a través de heridas desarrollándose en tejidos necróticos. Este microorganismo libera toxinas que actúan a nivel de las terminales sinápticas bloqueando la liberación del neurotransmisor, manifestándose clínicamente por una parálisis muscular descendente con compromiso de los nervios craneanos

Material y Métodos: Paciente de 7 años de edad que ingresa por guardia presentando fractura expuesta Gustillo 1 de antebrazo izquierdo, la cual presento recurrentes limpiezas quirúrgicas con escasa respuesta en la zona de herida. A las 48 hs comienza con deterioro de su estado clínico general, visión borrosa, diplopía, somnolencia, trastorno de la deglución, empeorando su sintomatología con cada limpieza quirúrgica, llegando a requerir ARM en UTIP. Los cultivos de la herida arrojan Gram positivos, hemocultivos y punción lumbar negativos.

Resultados: Ante la sospecha clínica se realizan pruebas para botulismo dando positivas al noveno día, instaurándose tratamiento con antitoxina y soporte desde este momento comienza con mejoría clínica paralelamente se observan signos radiológicos de necrosis distal de cubito realizándose resección del mismo con colocación de espaciador con antibiótico en la zona.

Conclusiones: Si bien Mendoza es zona endémica de botulismo, el mismo provocado por herida es poco frecuente. Es por eso que a nivel mundial son muy pocos los casos que se describen en la bibliografía

Tratamiento de pseudoartrosis diafisaria de fémur con terapia de ondas de choque en un paciente pediátrico

Senes S, Staudacher G, Moya D, Goyeneche R

Introducción: La terapia de ondas de choque ha demostrado ser un procedimiento seguro y efectivo para el tratamiento de múltiples patologías musculo-esqueléticas. Hasta la fecha, no se han reportado casos de pacientes pediátricos tratados con esta terapia.
Material y Métodos: Presentamos un paciente masculino de 11 años de edad con antecedente de pseudoartrosis diafisaria de fémur de 14 meses de evolución consecuencia de una reconstrucción con técnica de Masquelet por osteomielitis. Se constató radiográficamente cierre de fisis femoral proximal y distal, decidiendo tratamiento con terapia de ondas de choque.
Resultados: Posterior a 4 ciclos de terapia de ondas de choque, el paciente presento francos cambios radiográficos con consolidación femoral.
Conclusiones: Numerosos estudios han demostrado la utilidad de la terapia de ondas de choque en la pseudoartrosis. Si bien la presencia de fisis abierta es una contraindicación para su aplicación, presentamos el primer paciente en edad pediátrica en recibir el tratamiento, resolviendo la pseudoartrosis y evitando así una nueva cirugía.

Astrágalo bipartito

Firrarelo FJ, Fiorito MO, Garcia Lizziero M, Varone E, Paz M

Introducción: El astrágalo bipartito es una variante anatómica infrecuente, descripta por primera vez en 1928. El objetivo es presentar un caso reporte de dicha patología, plantear sus diagnósticos diferenciales y opción terapéutica.

Material y Métodos: Se presenta un caso de astrágalo bipartito de sexo masculino de 14 años, que consulta por dolor y limitación funcional de tobillo y pie derecho. Se realizaron estudios por imágenes y laboratorio, confirmando el diagnóstico. Como terapéutica se realizó la estabilización quirúrgica del fragmento.

Resultados: El paciente presentó una flexión dorsal de 15° y plantar de 15° al inicio y a los 2 años de seguimiento de 15° y 15° respectivamente. La inversión y eversión fueron de 15° y 5° al inicio y 15° y 5° al final del seguimiento. El Score AOFAS fue de 49 y 85 respectivamente. No se presentaron complicaciones.

Conclusiones: El astrágalo bipartito es una patología infrecuente de orígen desconocido. Los diagnósticos diferenciales son el Os trigonum y la pseudoartrois y/o necrosis postraumática. El tratamiento debe ser individualizado de acuerdo a síntomas, características del fragmento y afección articular. En nuestro caso se realizó la estabilización quirúrgica, lograndosé una mejoría sintomática y funcional del paciente.

Luxofractura de Lisfranc en paciente pedátrico

Firrarelo FJ, Fiorito MO, Garcia Lizziero M, Varone E, Paz M

Introducción: Comunicamos el caso de un niño de 8 años de edad, el cual sufre aplastamiento de pie derecho Generando una flexión forzada de ante píe , en el ex físico se observa imposibilidad para descarga de peso, deformidad tumefaccion equimosis plantar relleno capilar conservado ,en las radiografías se observo luxofractura de Lisfranc según clasificación de EPTP evidente simple- meyerson C1

Material y Métodos: Se decide reducción cerrada y estabilización mediante la utilización de clavijas de kirschner de 1,5 mm (4) con la siguiente configuración C1-M1 /C2-M2/C1-C2/C1-M2,posterior inmovilización con valva de yeso tipo bota corta durante 6 semanas retiro de material de osteosíntesis y descarga parcial progresiva

Resultados: Pte. Con inmovilización suropédica de yeso por 6 semanas, momento en el cual se retiran material de osteosíntesis, continuando con Walker boot y carga parcial por 14 días. Se otorga carga total con ortesis por el mismo lapso de tiempo, momento en el cual inicia carga total sin la misma. Se logra marcha completa e indolora. Inicio de actividad deportiva progresiva al 4 mes POP sin síntomas residuales

Conclusiones: Ante la falta de casos como el presentado en esta oportunidad, creemos que la estabilización con agujas Kirchner transitorias en este tipo de paciente con fisis totalmente abiertas y gran crecimiento remanente, es una buena opción terapéutica, ya que solo fue necesario el retiro de clavijas el cual represento una segunda intervención menor, en contra parte de haber realizado osteosíntesis con tornillos, con los riesgos fisários que implicaría y facilidad de extracción. Hemos conseguido una buena estabilidad logrando un pie plantígrado, indoloro y funcional.

Fractura osteocondral no habitual en luxación de rótula. Reporte de un caso

Figueras A, Krauthamer JC, Blanco M, Piñero N, Vélez A, Gulle JP

Introducción: Las lesiones osteocondrales de rodilla pediátrica son poco frecuentes. Se asocian a laxitud ligamentaria e inestabilidad patelofemoral.

Material y Métodos: Paciente 16 años, masculino derivado por trauma deportivo agudo de rodilla de 15 días de evolución. Mecanismo indirecto, torsión de rodilla con tibia fija en semiflexión. Radiografía de ingreso: fractura osteocondral. RMN y TAC: lesión osteocondral multifragmentada de condilo femoral lateral e inestabilidad rotuliana. Artroscopia: descarta lesiones ligamentarias y meniscales asociadas. Cirugía: Abordaje parapatelar lateral ampliado, exéresis de pequeños fragmentos, reducción y osteosíntesis.

Resultados: La fractura consolidó en 60 días. Retirada la inmoviliza-ción se constata limitación de la movilidad (0-10º). Second look ar-troscópico, debridamiento (artrofibrosis) y retiro de material de oste-osíntesis. Post rehabilitación, movilidad completa, sin dolor y reinser-ción a la actividad deportiva.

Conclusiones: La inestabilidad patelofemoral puede asociarse con fracturas osteocondrales. A veces, de difícil interpretación, pudiendo retrasar un correcto diagnostico y tratamiento. Los exámenes comple-mentarios son indispensables para la planificación terapéutica. Si el tamaño y la viabilidad del fragmento lo permiten, es de elección re-construir la anatomía articular.

Lesión vascular en fracturas supracondíleas. Reporte de un caso

Figueras A, Lucero Saa F, Paz M, Krauthamer JC, Piñero N, Vélez A

Introducción: Las fracturas supracondileas constituyen aproximadamente el 80% de las lesiones de codo en niños. Dentro de las complicaciones, la lesión vascular es la más grave pero de escasa frecuencia. La lesión por compresión, vasoespasmo, trombo, laceración o rotura se asocia más frecuentemente con fracturas tipo Gartland III. El objetivo de esta presentación es tener presente la posibilidad de lesión vascular en esta patología.

Material y Métodos: Paciente femenino 4 años con fractura supracondílea Gartland 3 expuesta Gustillo 2 por caída de altura. Ausencia de pulso radial con enlentecimiento del relleno capilar y dolor. Tiempo ortopédico: Reducción cerrada y osteodesis. Por persistir ausencia de pulso radial se procede a exploración de arteria braquial observándose laceración arterial. Tiempo vascular: Sutura y control con oxímetro de pulso.

Resultados: Buena evolución en postquirurgico inmediato. Saturación con oximetro de pulso 99%. Consolidacion en 4 semanas. Retiro de osteosíntesis. Movilidad completa a los 6 meses postratamiento.

Conclusiones: Sospechar este tipo de lesión en fracturas desplazadas con clínica sugestiva. El tratamiento debe ser multidisciplinario; cirujanos ortopédicos y vasculares para prevenir secuelas por isquemia.

Envíe sus preguntas aquí
o ingresando en **bit.ly/saoti2018**